



La Chirurgia Oncologica

Principi Generali

Dott. Giuseppe Spinoglio

Direttore Dipartimento di Chirurgia

Primario O.U. di Chirurgia Generale ad Indirizzo Oncologico

Azienda Ospedaliera Nazionale SS. Antonio e Biagio e C. Arrigo

- ALESSANDRIA-



Chirurgia Oncologia

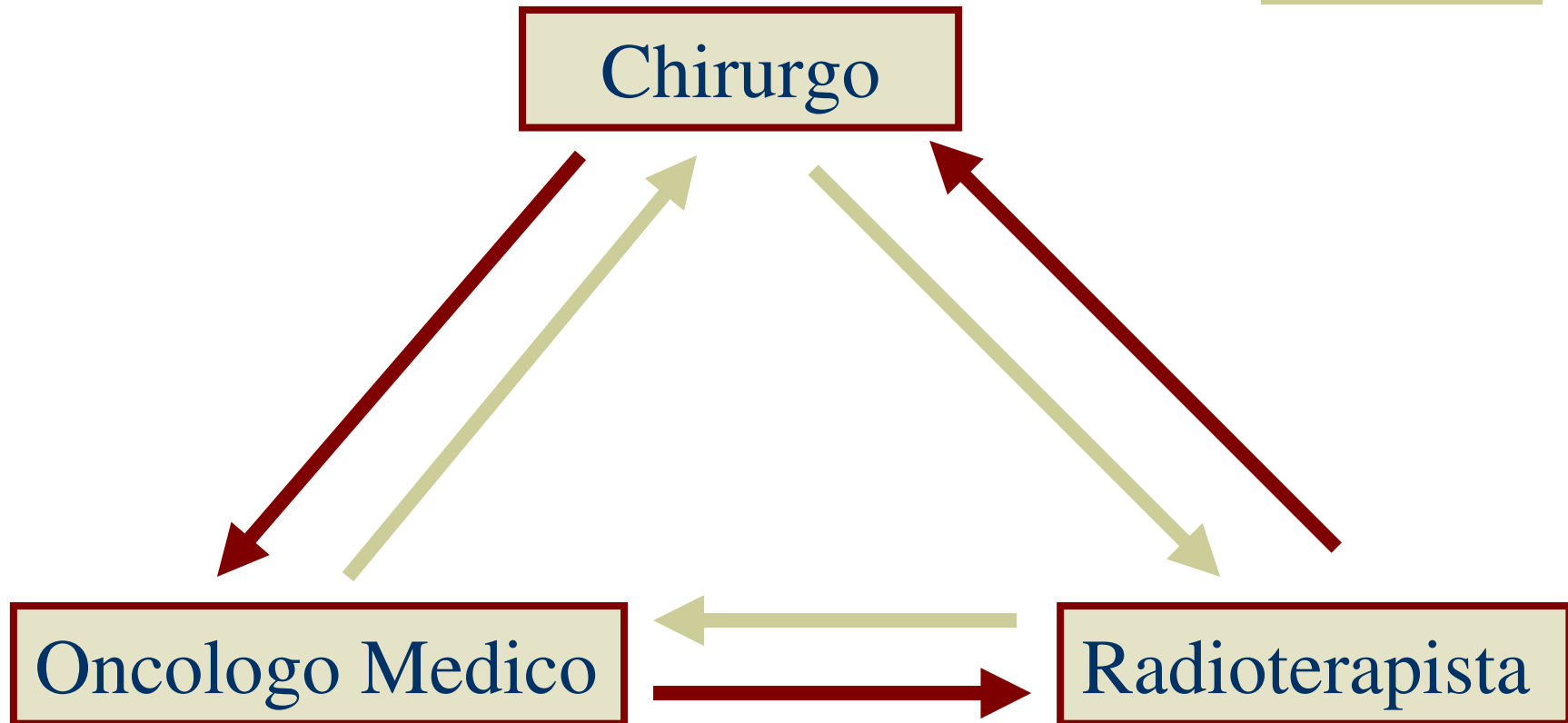
- ◆ l'asportazione chirurgica è la forma più antica di terapia dei tumori maligni
- ◆ è tuttora il trattamento di elezione in una elevata percentuale di casi



Chirurgia Oncologica

- ◆ L'asportazione chirurgica è la forma più antica di terapia dei tumori maligni
- ◆ è tuttora il trattamento di elezione in una elevata percentuale di casi

Trattamento multidisciplinare





Cenni Storici



- ◆ 1775 P.Pott descrive il primo tumore professionale
- ◆ 1930 S. Cade introduce il trattamento radioterapico del carcinoma mammario
- ◆ 1962 D. Burkitt descrive il primo tumore di natura virale
- ◆ 1960 P. Denoix propone la classificazione TNM



Cenni Storici

- ◆ 1881: Gastrectomia (Billroth)
- ◆ 1890: Mastectomia (Halsted)
- ◆ 1900: Isterectomia radicale (Wertheim)
- ◆ 1908: Resezione addominoperineale del retto (Miles)
- ◆ 1913: Esofagectomia totale (Torek)
- ◆ 1933: Pneumonectomia (Graham)



Chirurgia oncologica di intento curativo



- ◆ Valutazione preoperatoria
- ◆ Ricerca della radicalità
- ◆ Pianificazione terapeutica




Valutazione preoperatoria




- ◆ Studio dell'estensione della malattia
- ◆ Valutazione dell'aggressività biologica del tumore
- ◆ Valutazione delle condizioni generali del paziente

Ricerca della radicalità

Fattibilità tecnica della rimozione del tumore primitivo con ragionevole margine di tessuto sano circostante



Assenza di focolai metastatici



Intervento radicale indicato

Controindicazioni all'intervento radicale

- ◆ Mortalità operatoria troppo elevata in relazione alle probabilità di guarigione
- ◆ Mutilazione chirurgica troppo grave
- ◆ Rischio di peggioramento nel corso della malattia
- ◆ Risultati sovrapponibili ottenibili con trattamento conservativo non chirurgico




Pianificazione Terapeutica



- ◆ Protocolli terapeutici
- ◆ Valutazione del TNM
- ◆ Programma terapeutico


Chirurgia Oncologica

Chirurgia resettiva ad
intento radicale



Resezione sicura in termini
di distanza dalla lesione
neoplastica e
linfadenectomia corretta

Chirurgia palliativa



Migliorare la qualità della
vita del paziente e ridurre la
massa neoplastica




CHIRURGIA ONCOLOGICA RESETTIVA




- ◆ Asportazione radicale della neoplasia
- ◆ Regole Chirurgiche generali
- ◆ Il margine libero

CHIRURGIA ONCOLOGICA RESETTIVA

Intervento chirurgico ad intento radicale



Formulazione del p T N M



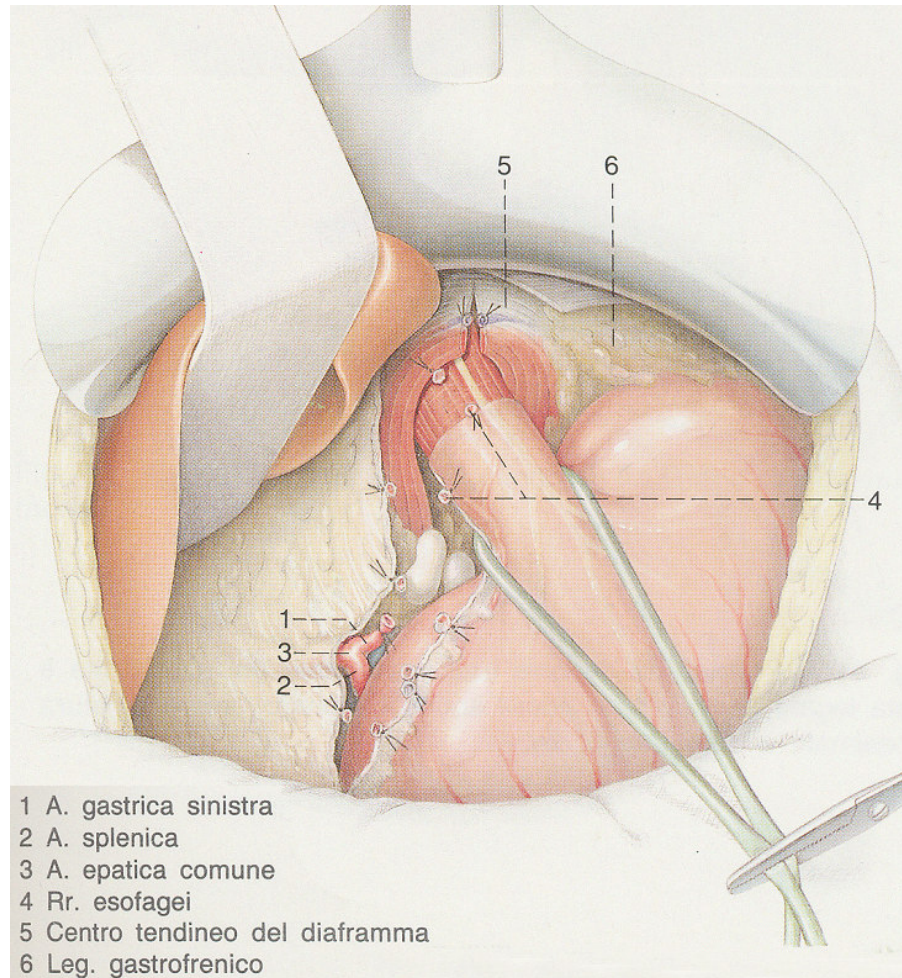
Terapia post-chirurgica



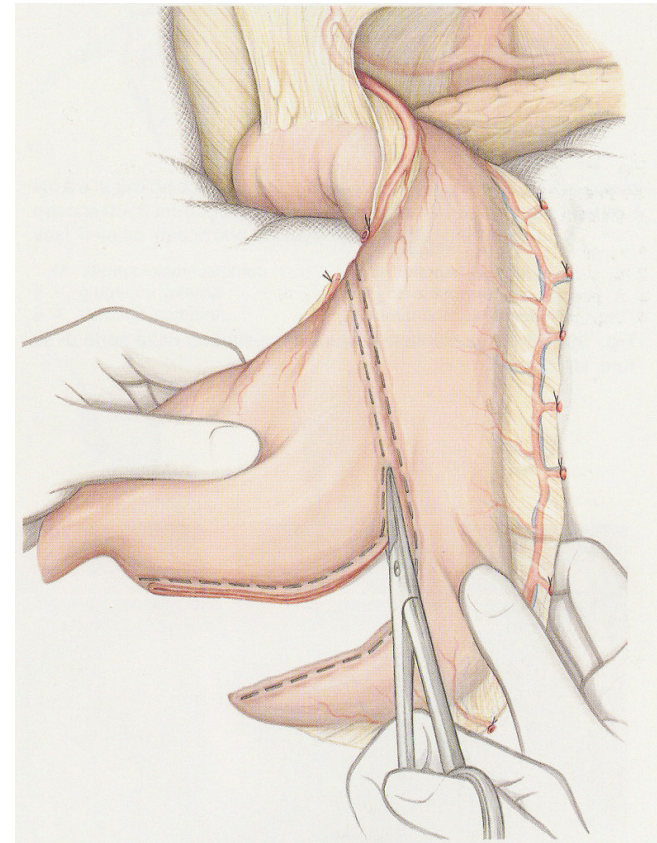
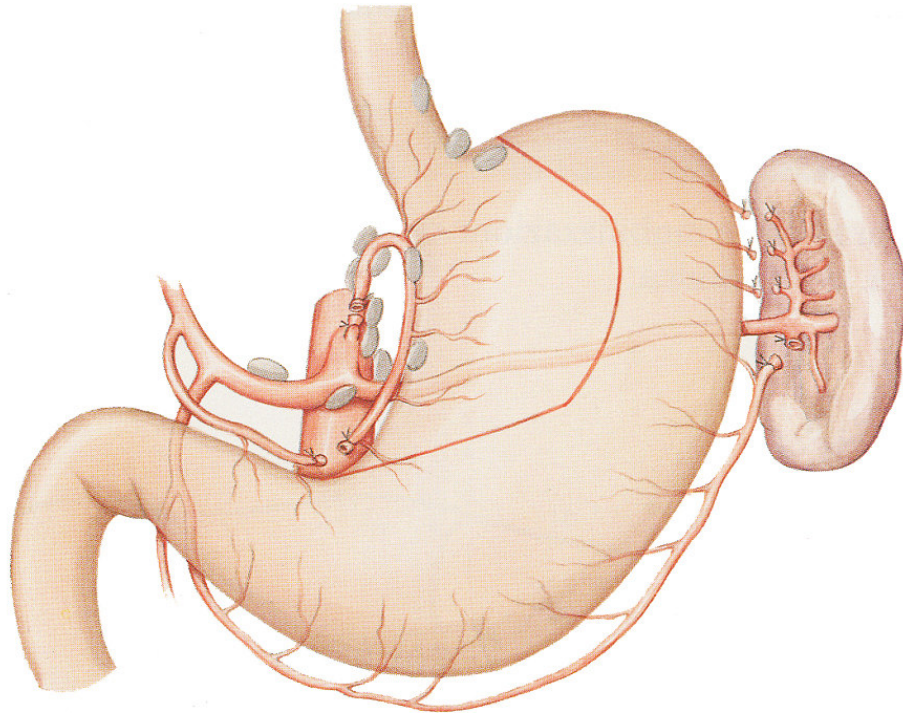
Interventi per neoplasia dell'esofago

- ◆ Asportazione totale o subtotale dell'esofago con linfadenectomia
- ◆ Ricostruzione mediante esofago-gastroplastica
- ◆ Via addominale, toracica e cervicale
- ◆ Stripping esofageo

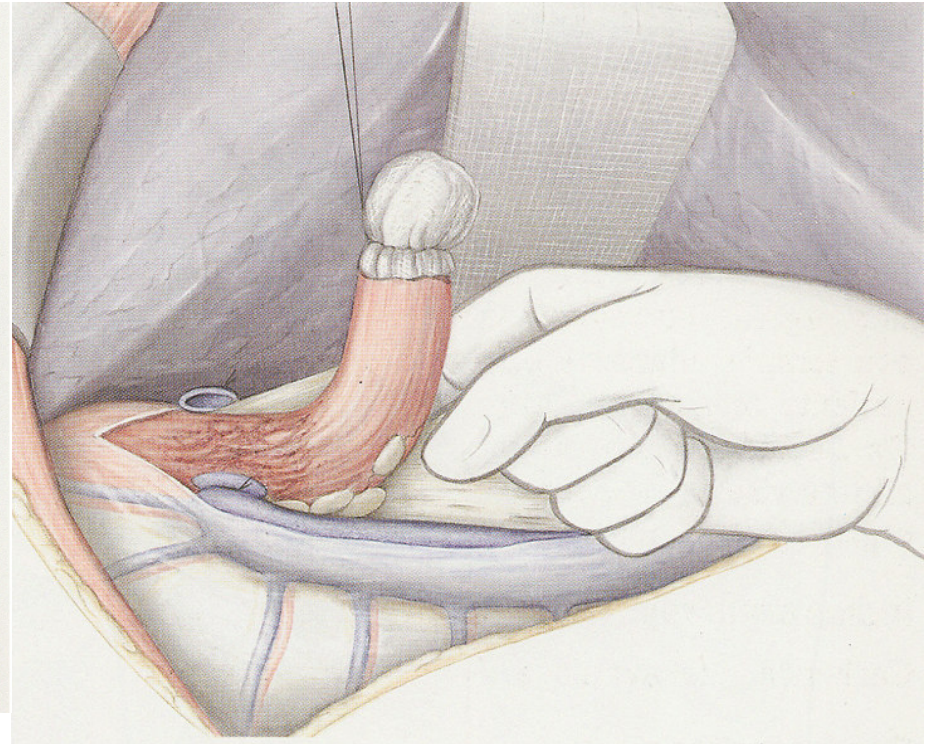
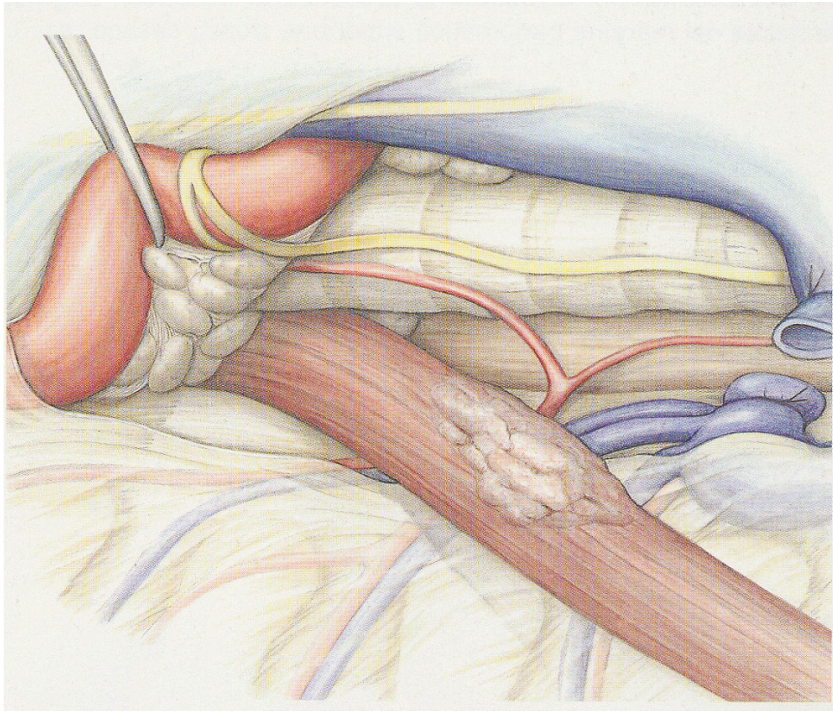
Interventi per neoplasia dell'esofago



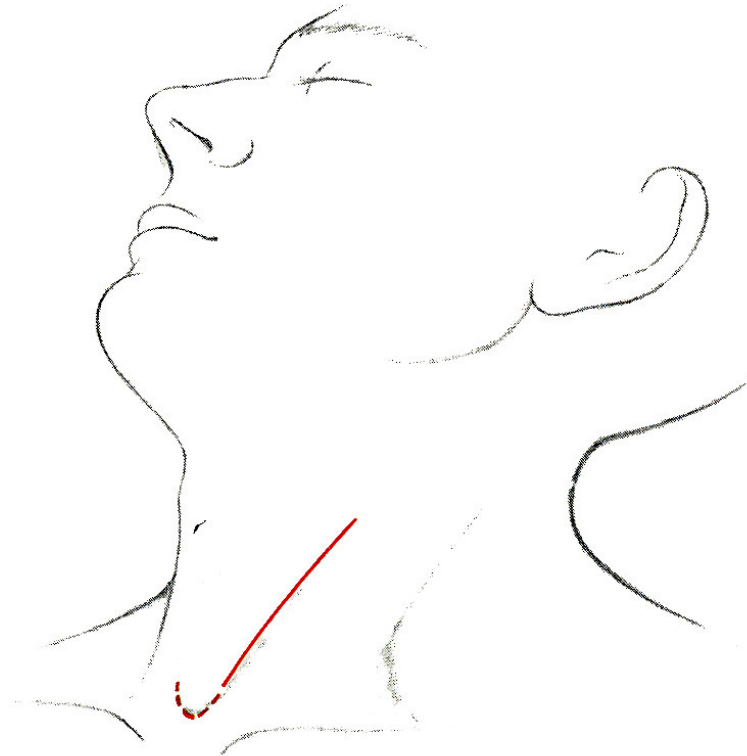
Interventi per neoplasia dell'esofago



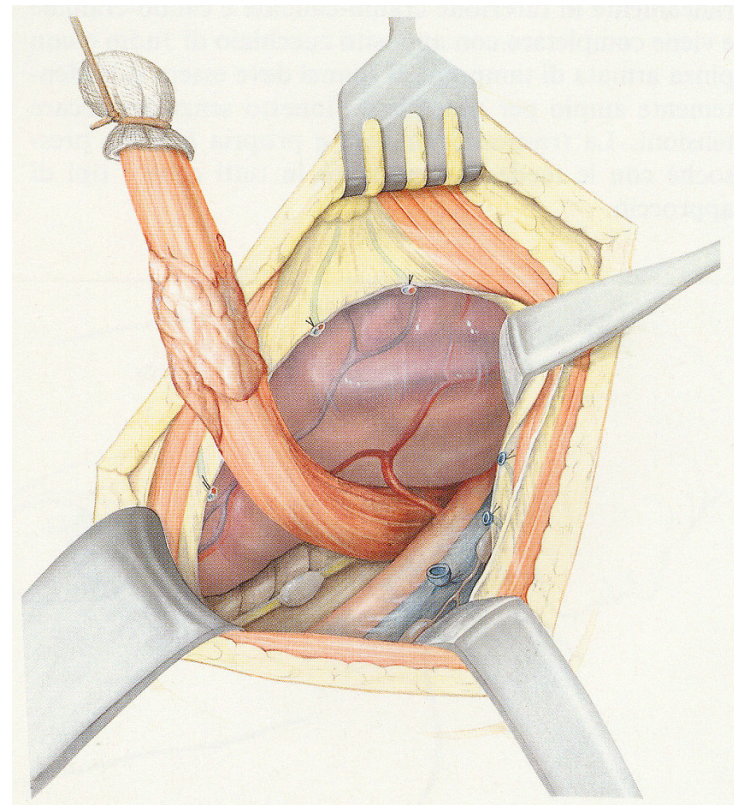
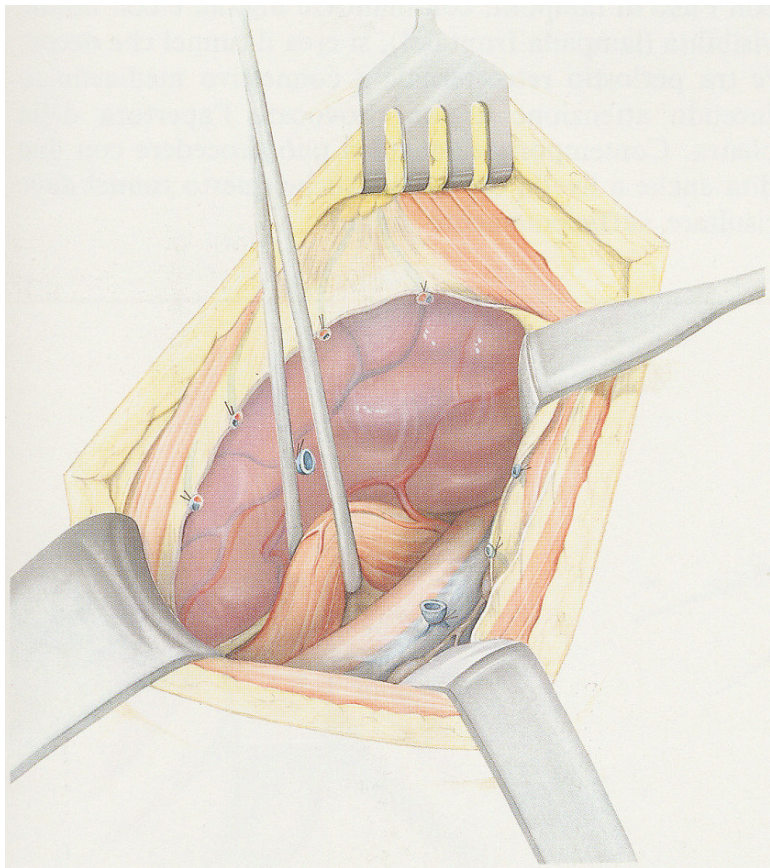
Interventi per neoplasia dell'esofago



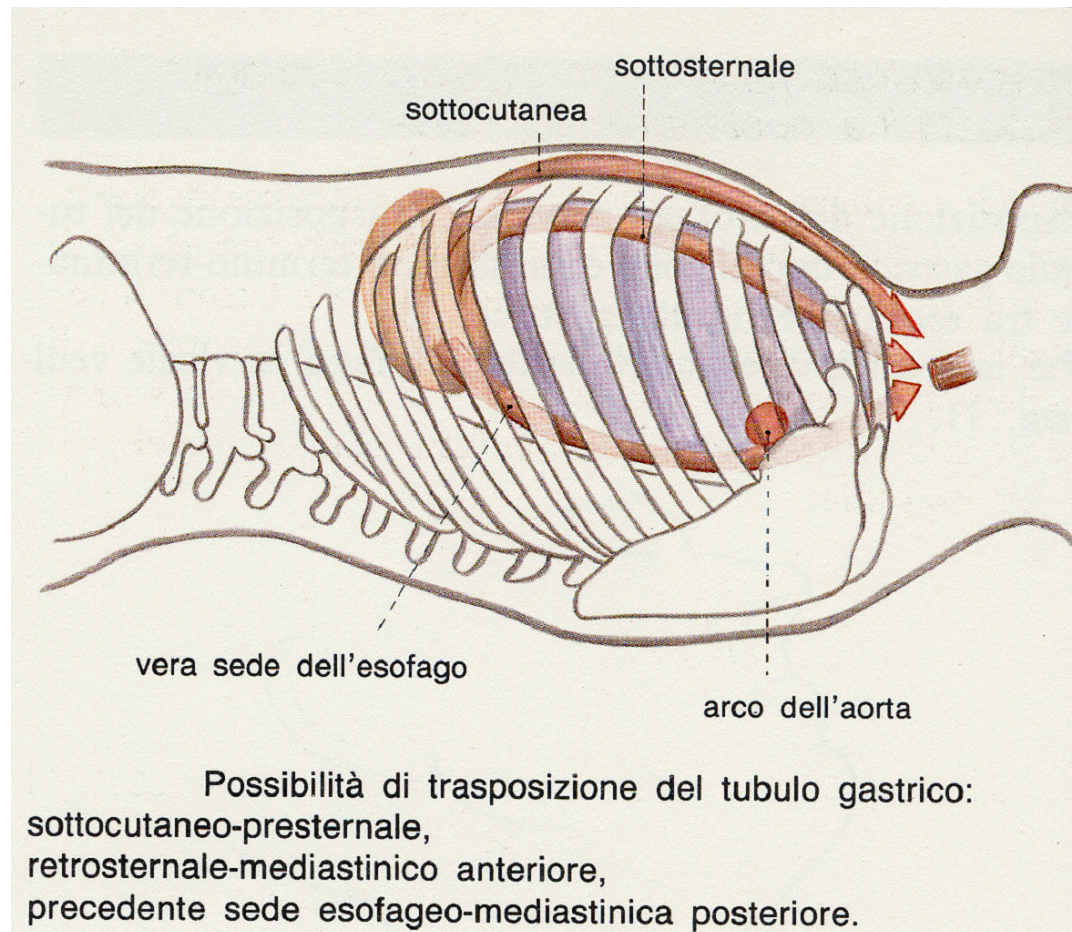
Interventi per neoplasia dell'esofago



Interventi per neoplasia dell'esofago



Interventi per neoplasia dell'esofago

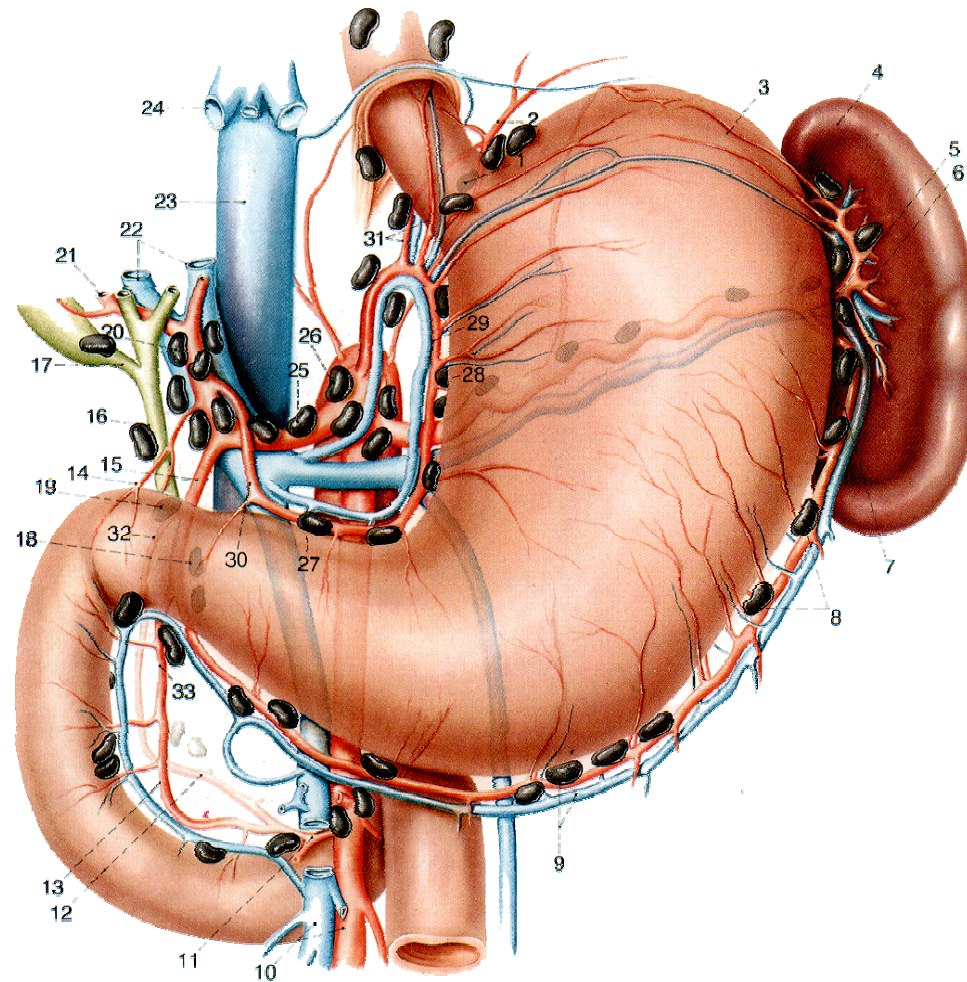




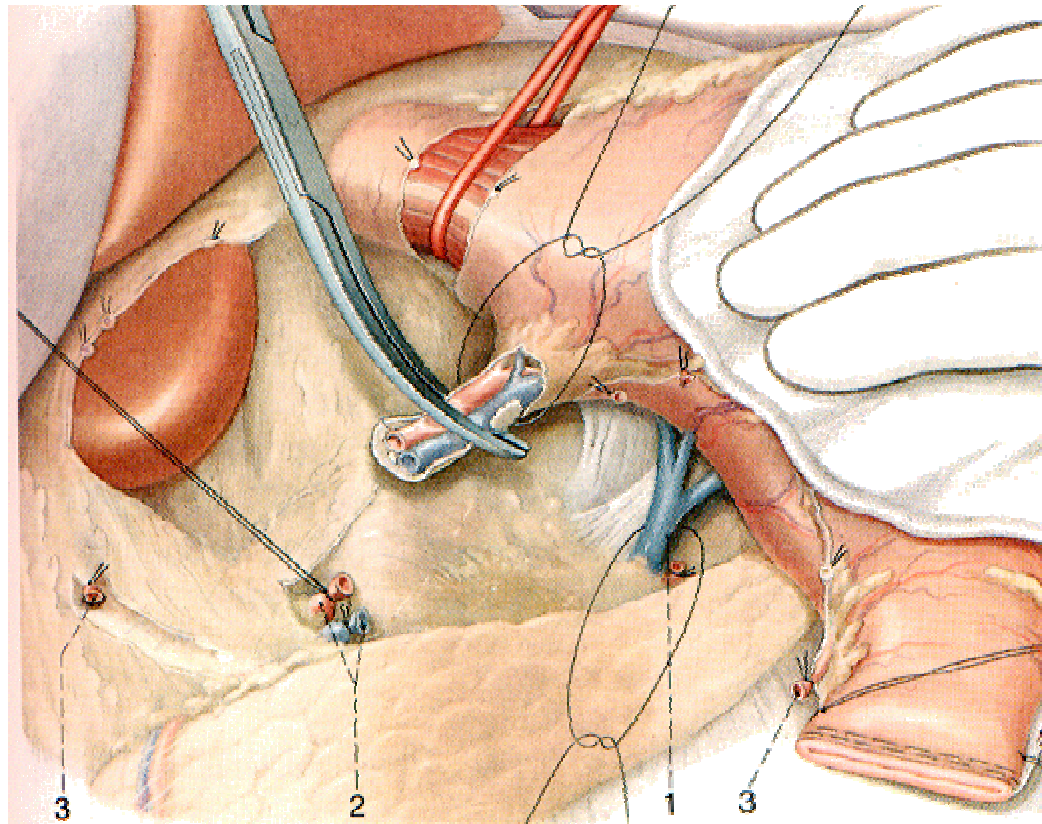
Interventi per neoplasia dello stomaco

- ◆ Margine libero di almeno 5 cm.
- ◆ Linfadenectomia R1 R2 R3
- ◆ Gastrectomia totale con esofago-digiunoanastomosi
- ◆ Gastrectomia sub totale con gastro-digiunoanastomosi

Interventi per neoplasia dello stomaco

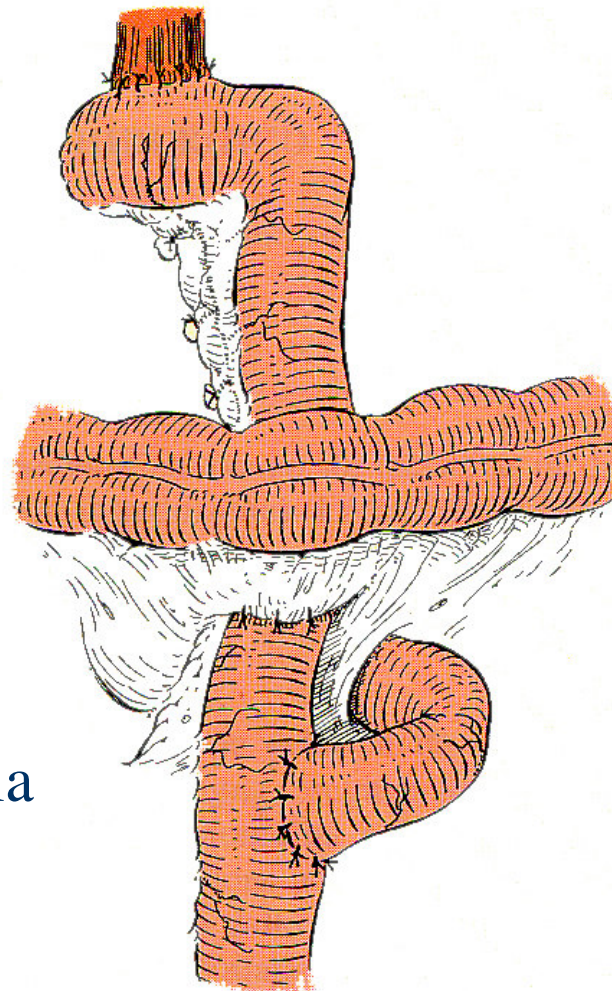


Interventi per neoplasia dello stomaco

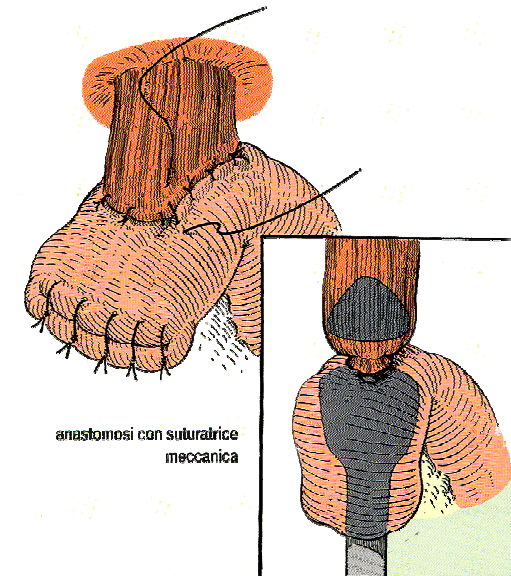


- 1 V. gastrica posteriore
- 2 A. e v. gastrica sinistra. I fili di legatura delle arterie non vengono tagliati fino all'asportazione dei linfonodi
- 3 A. gastrica destra

Interventi per neoplasia dello stomaco



Ricostruzione
dopo gastrectomia
totale sec. Roux



anastomosi con suturatrice
meccanica

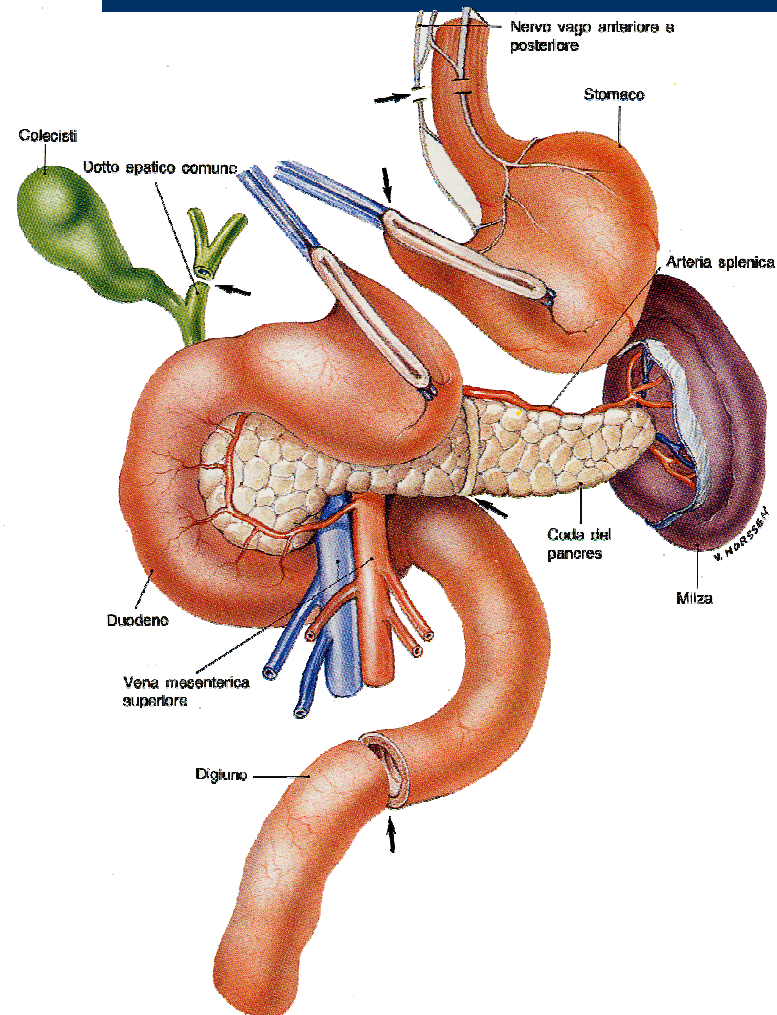


Interventi per neoplasia del pancreas



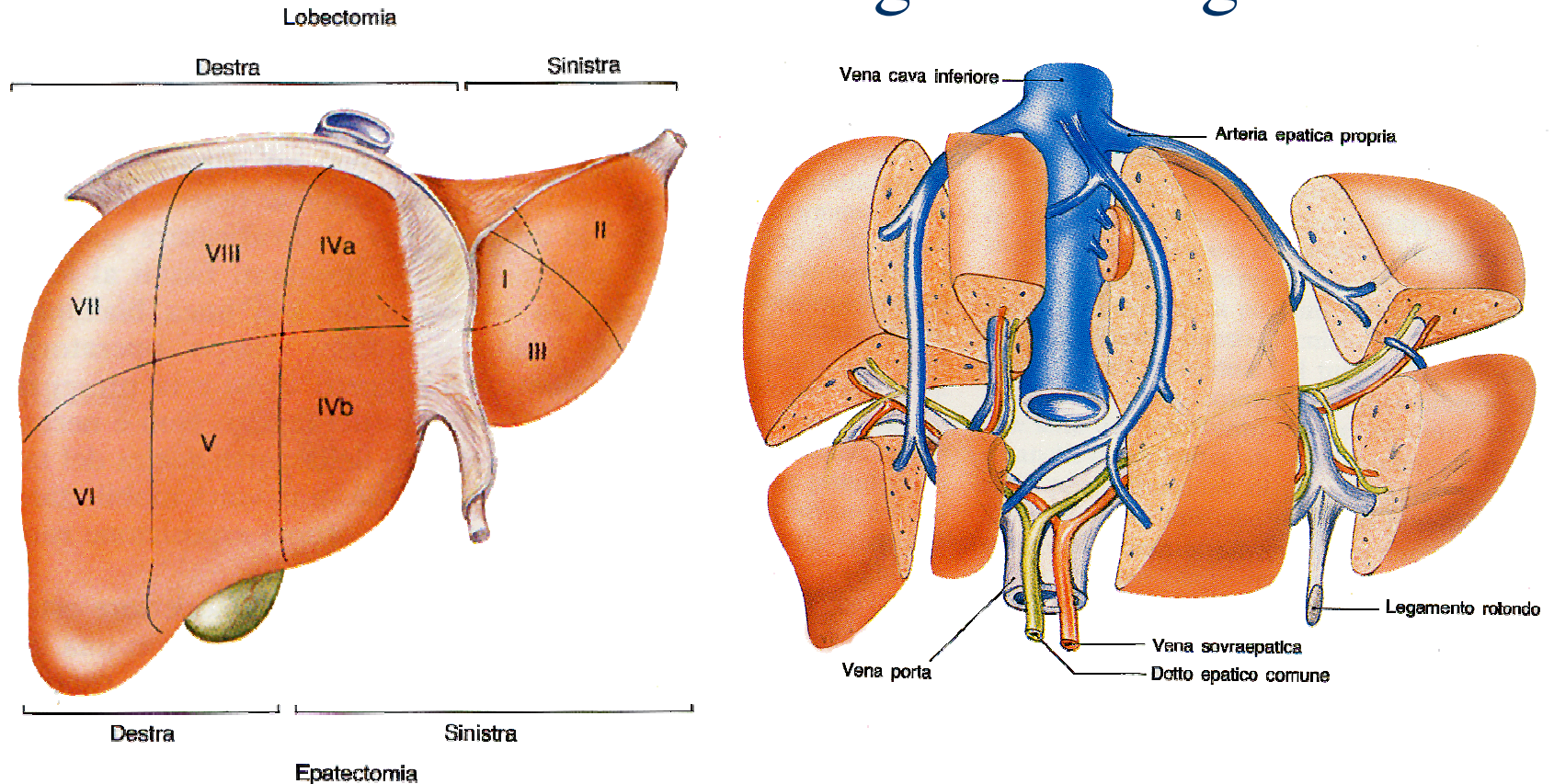
- ◆ Duodenocefalopancreasectomia
- ◆ Pancreasectomia totale

Interventi per neoplasia del pancreas



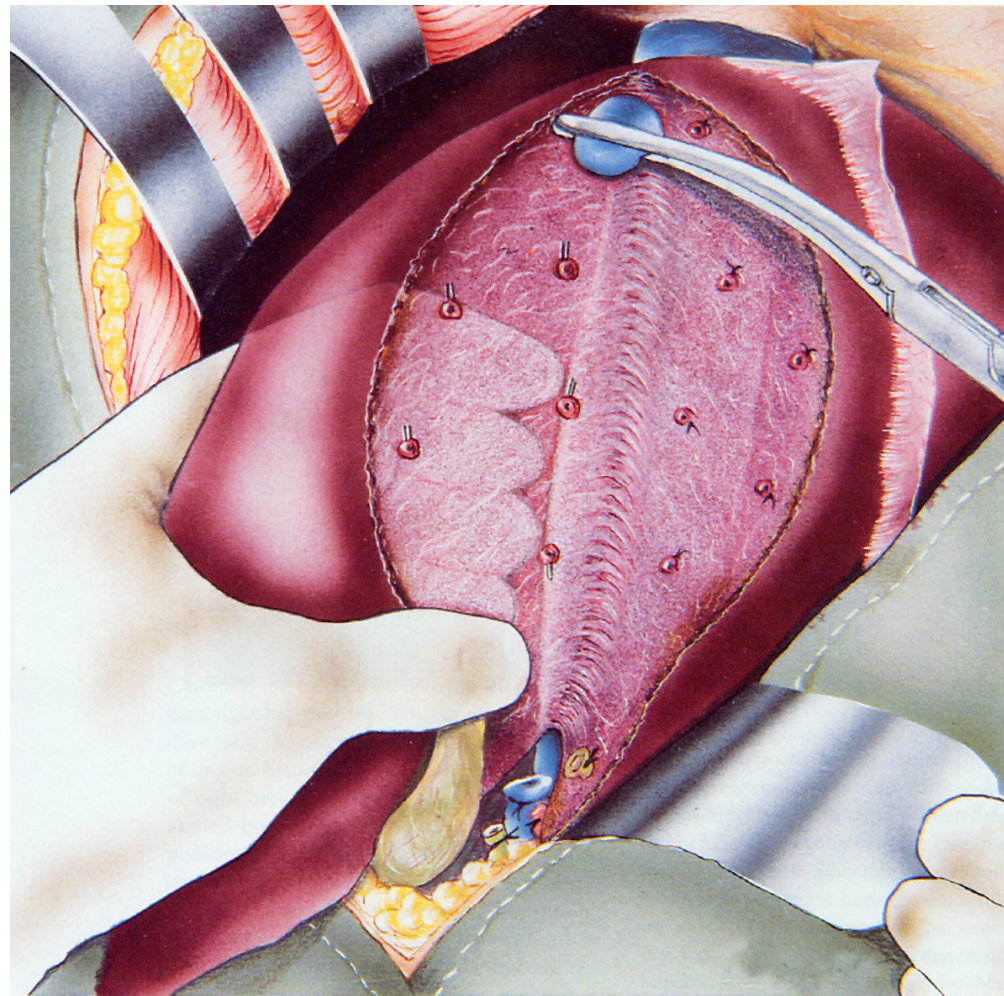
Interventi per neoplasia primitiva o secondaria del fegato

◆ Schema di anatomia chirurgica del fegato



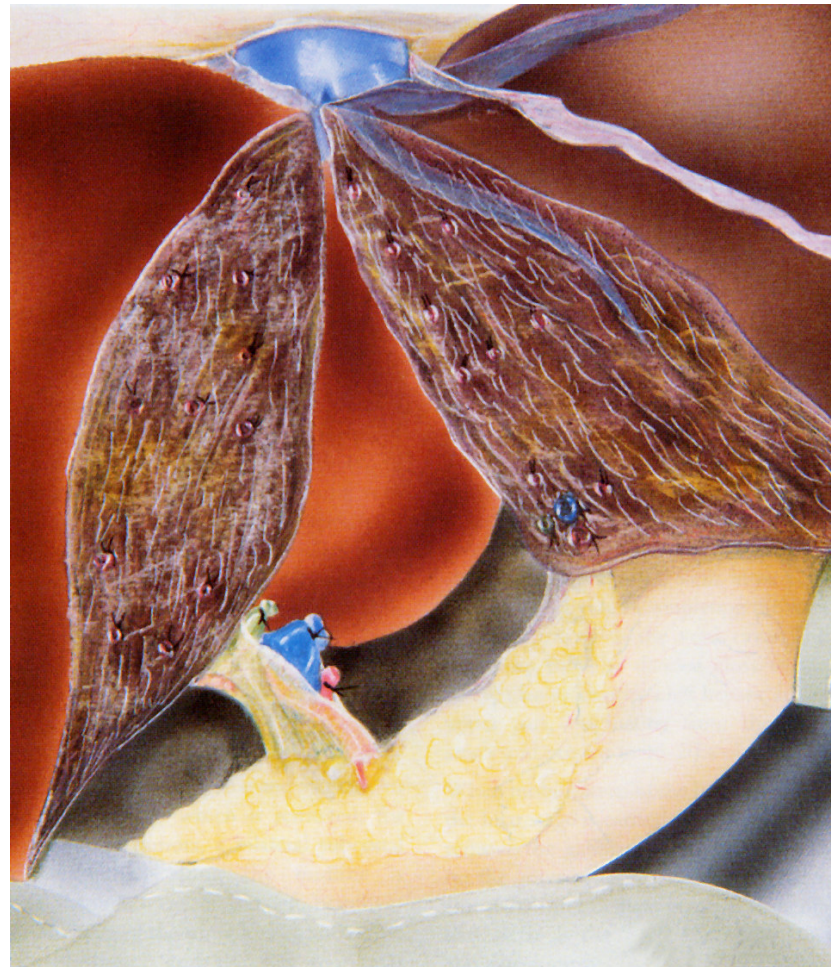Interventi per neoplasia primitiva o secondaria del fegato

Epatectomia
destra



Interventi per neoplasia primitiva o secondaria del fegato

Epatectomia
sinistra





Interventi per neoplasia del colon retto

- ◆ Margine libero 2-5 cm.
- ◆ Tecnica laparoscopica: il futuro gold standard ?



Interventi per neoplasia del colon retto



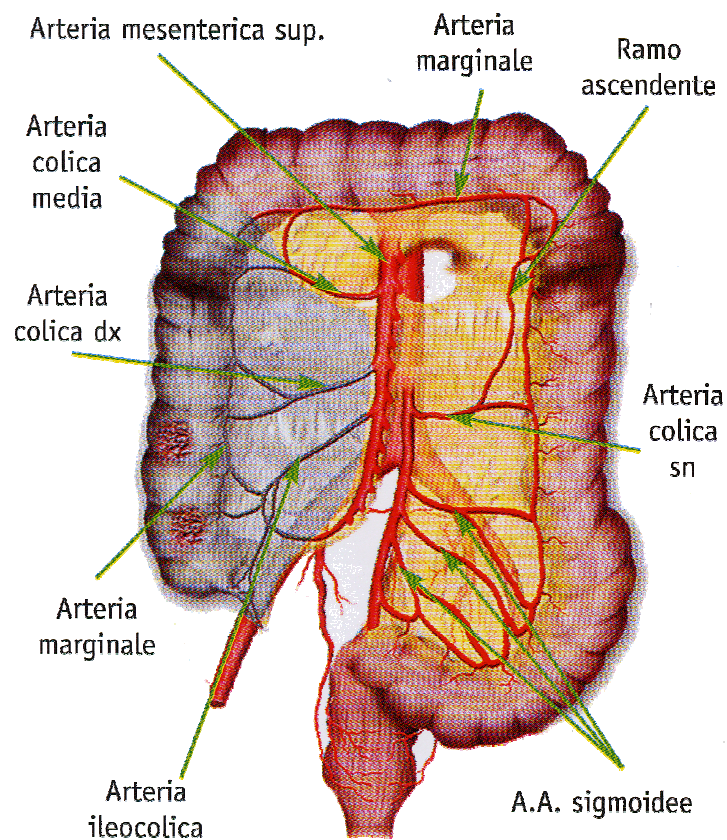
- ◆ Eemicolectomia destra
- ◆ Eemicolectomia sinistra
- ◆ Resezione del colon trasverso



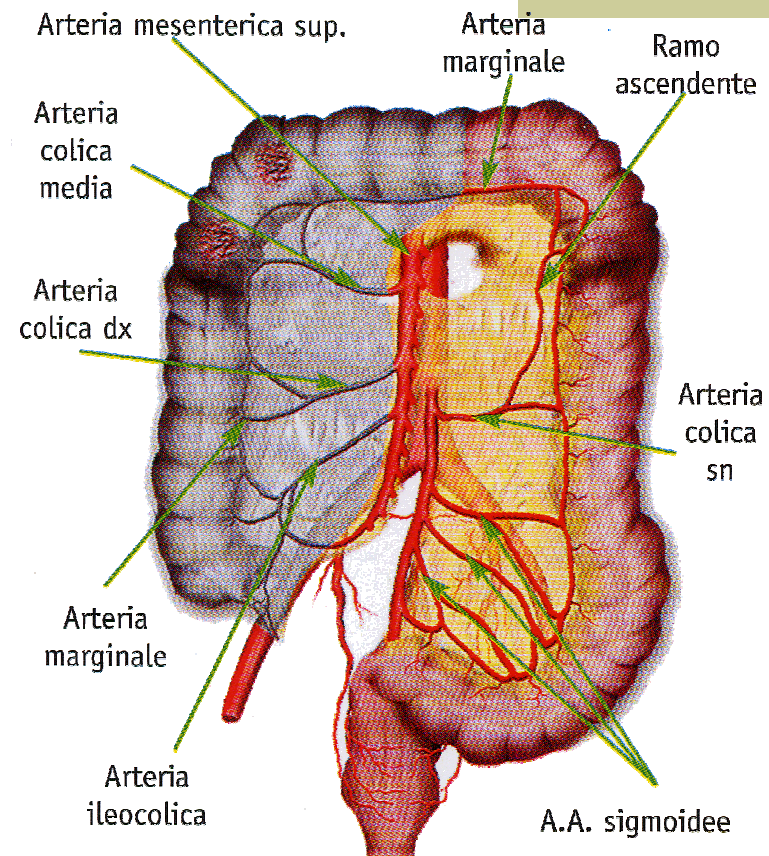
Interventi per neoplasia del retto

- ◆ Il problema del margine libero
- ◆ La resezione totale del mesoretto
- ◆ Emicolectomia sinistra con proctectomia
- ◆ Amputazione addomino-perineale sec. Miles

Interventi per neoplasia del colon retto

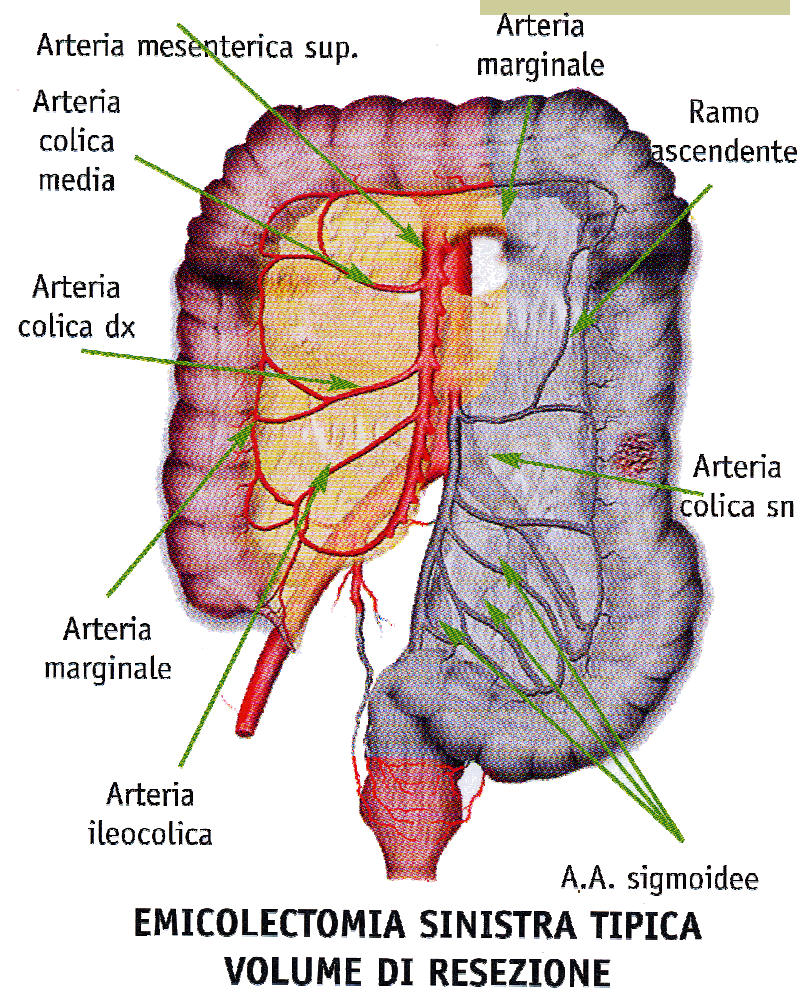
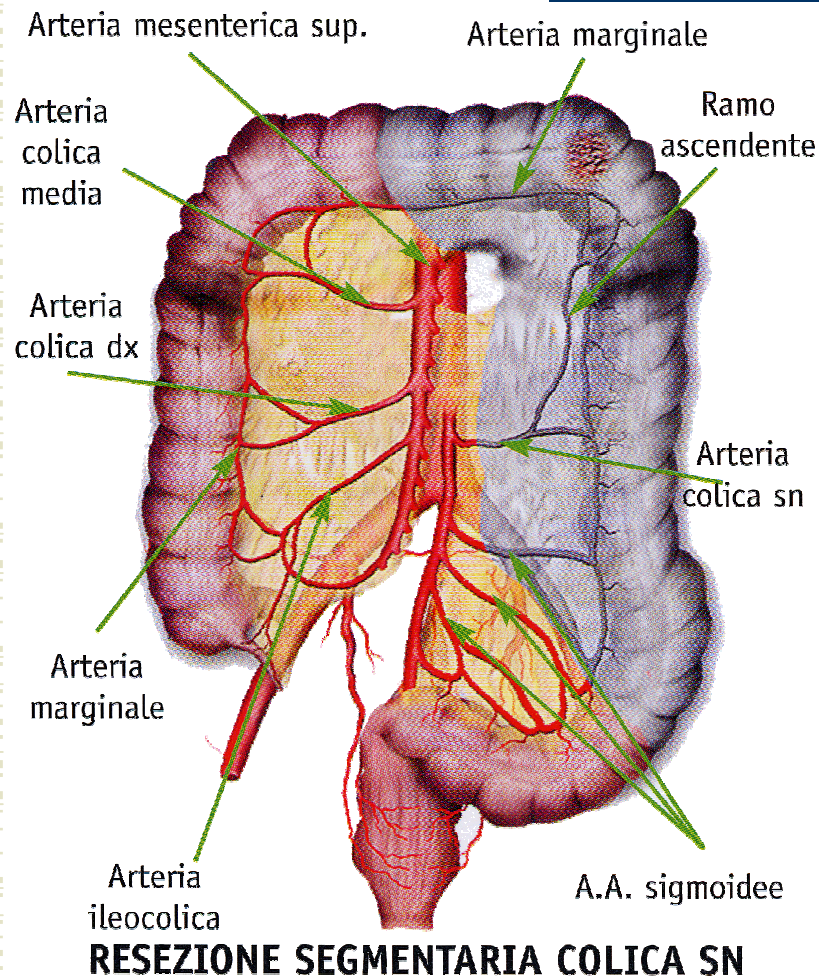


VOLUME DI RESEZIONE NELLA EMICOLECTOMIA DX CON LEGATURA ALL'ORIGINE ARTERIA ILEOCOLICA E COLICA DX

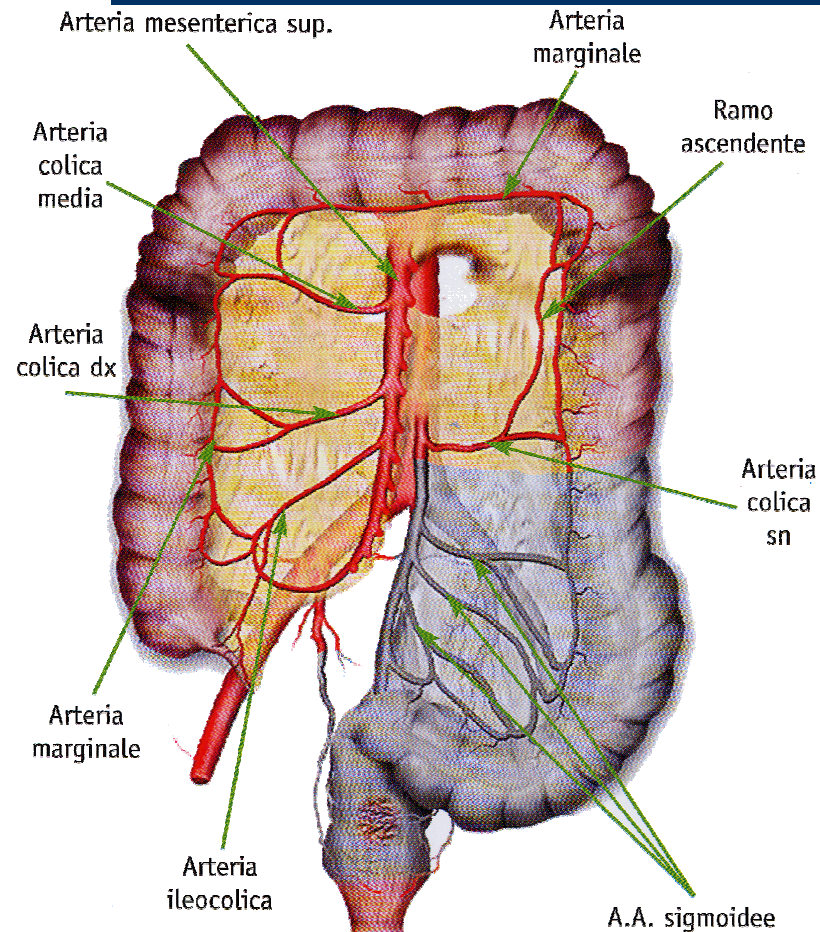


VOLUME DI RESEZIONE NELLA EMICOLECTOMIA DX CON LEGATURA ALL'ORIGINE ARTERIA ILEOCOLICA, COLICA DX E COLICA MEDIA

Interventi per neoplasia del colon retto



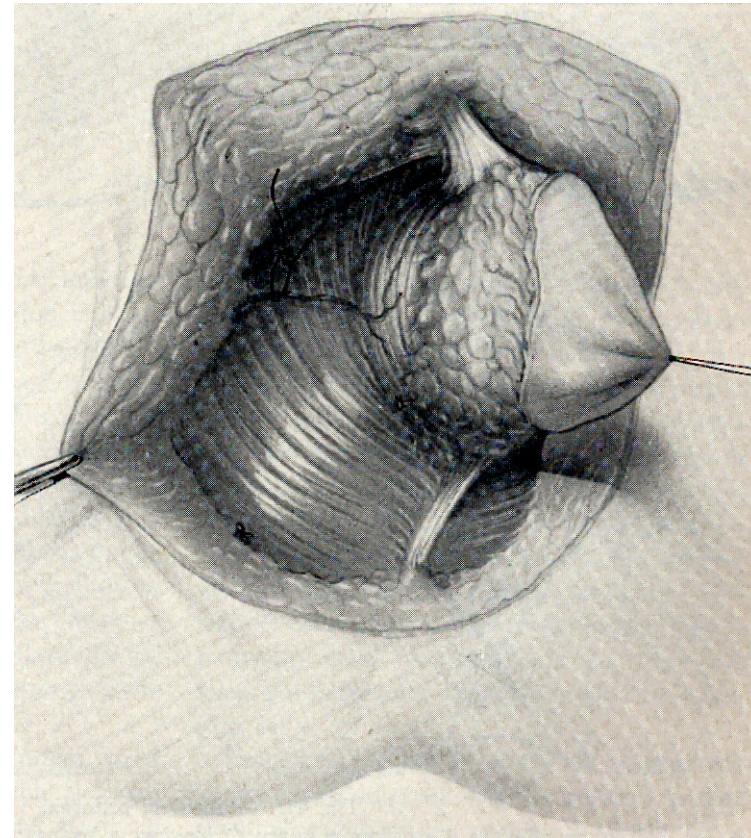
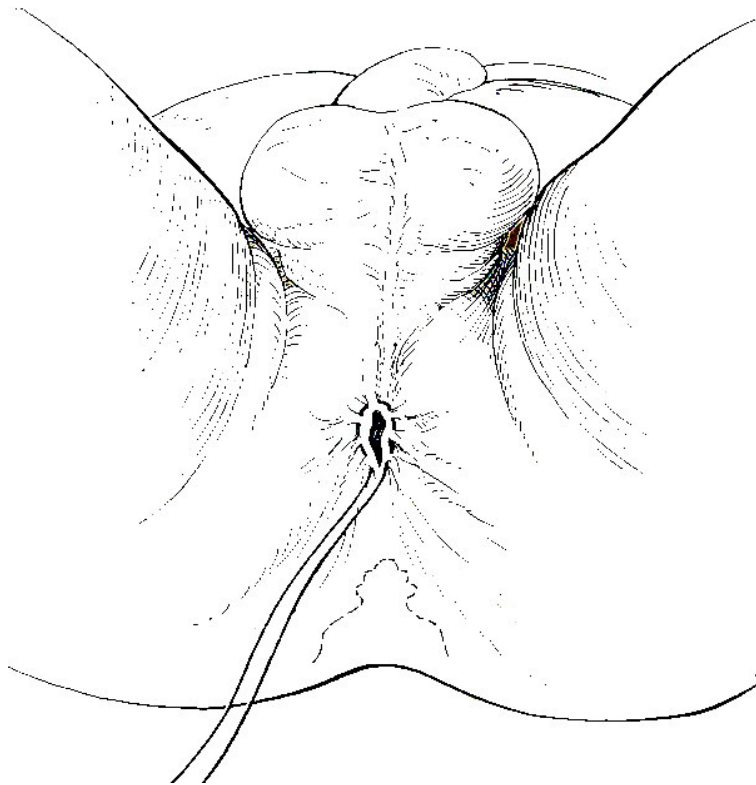
Interventi per neoplasia del colon retto



**RESEZIONE RETTOCOLICA ANTERIORE
VOLUME DI RESEZIONE**

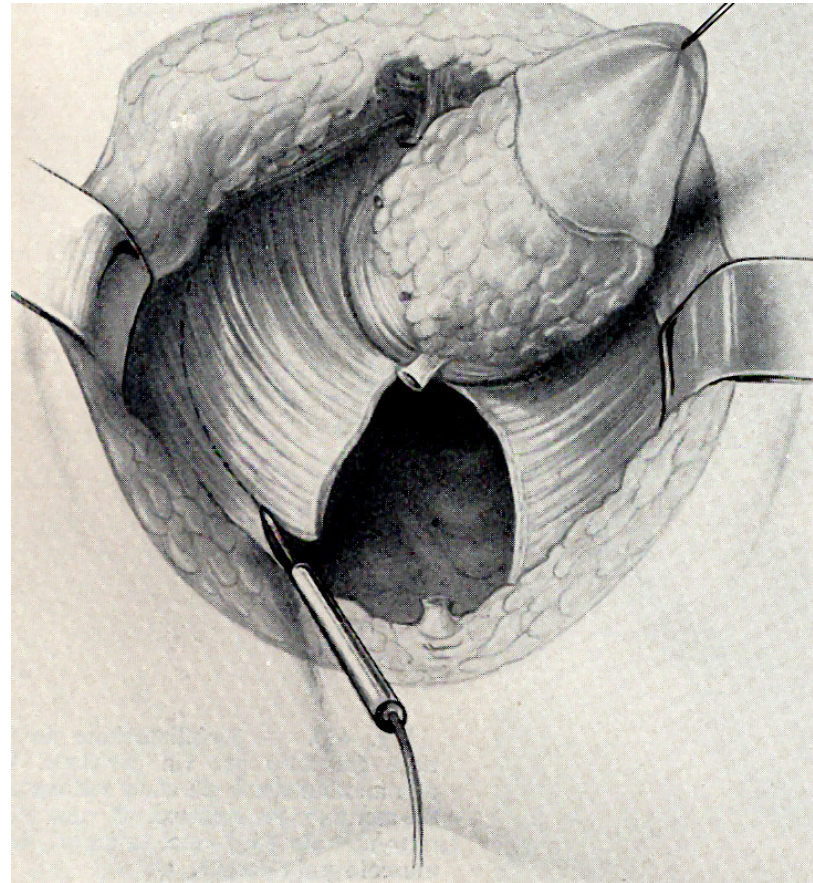
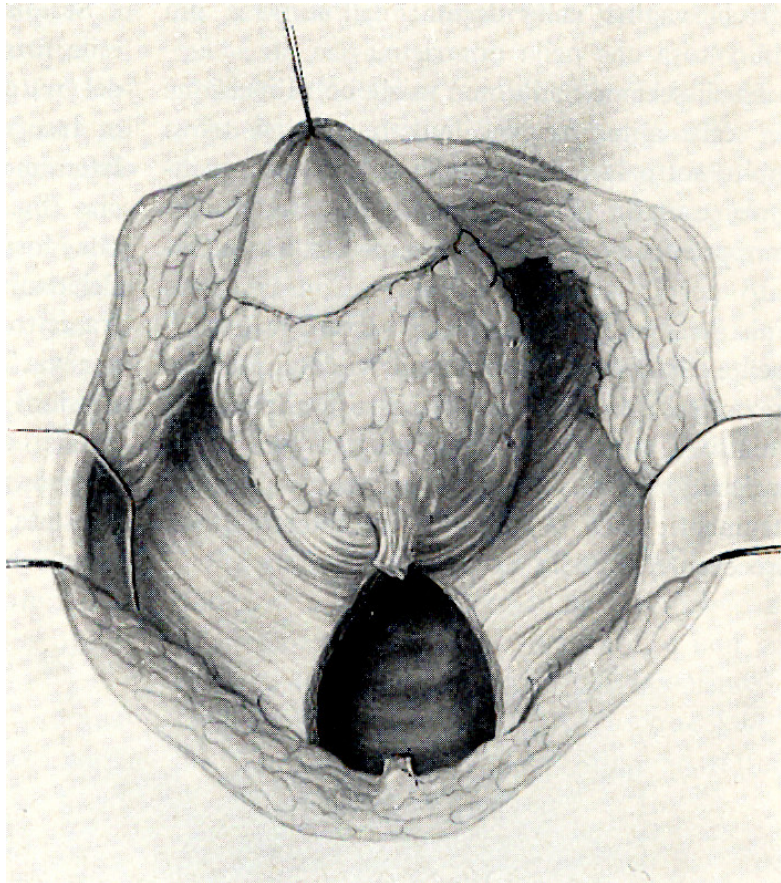
Interventi per neoplasia del retto

Amputazione del retto per via addomino-perineale sec. Miles



Interventi per neoplasia del retto

Amputazione del retto per via addomino-perineale sec. Miles





Chirurgia Oncologica conservativa

- ◆ “Piccolo tumore, largo intervento”
- ◆ Gravi mutilazioni spesso inutili
- ◆ La biologia intrinseca del tumore condiziona il risultato terapeutico, indipendentemente dal tipo di intervento
- ◆ L’insuccesso della terapia è più da ascrivere allo sviluppo di metastasi che non alla recidiva locale

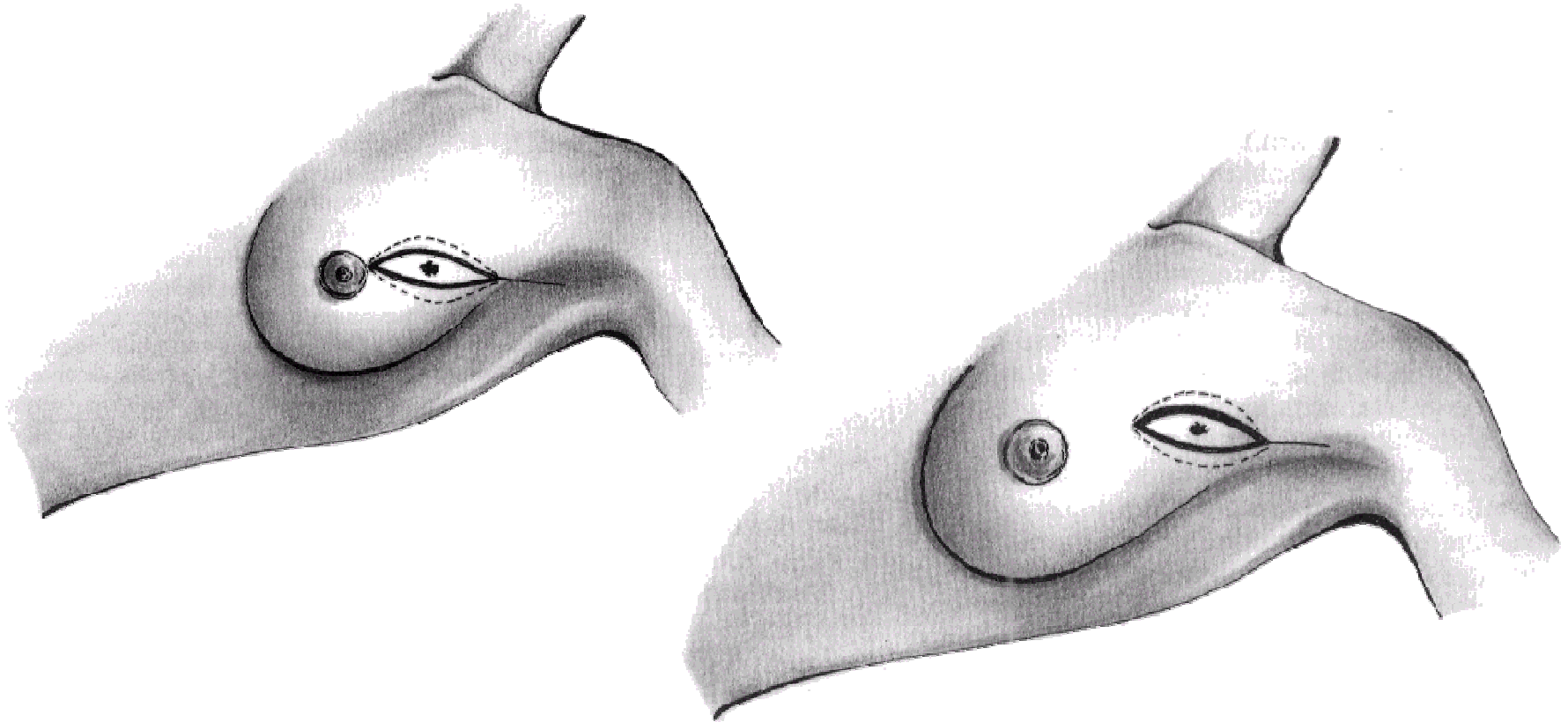


Chirurgia Oncologica conservativa

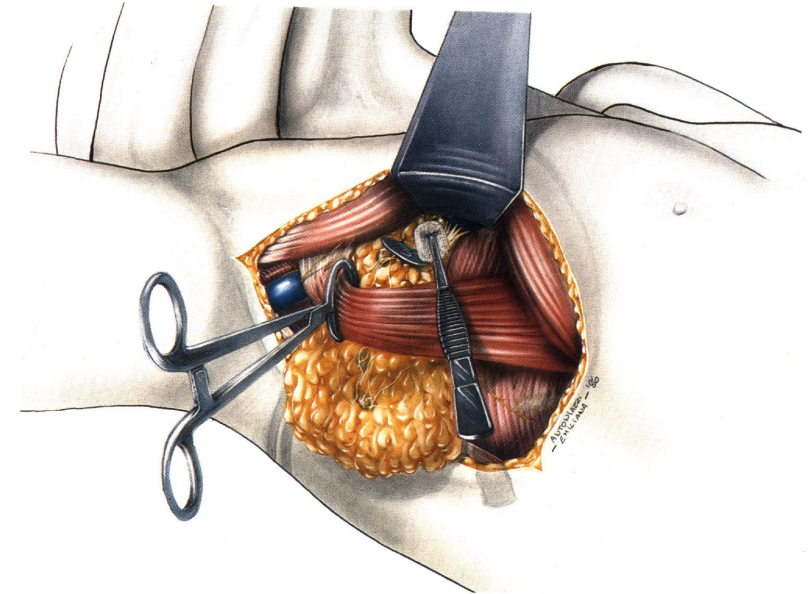
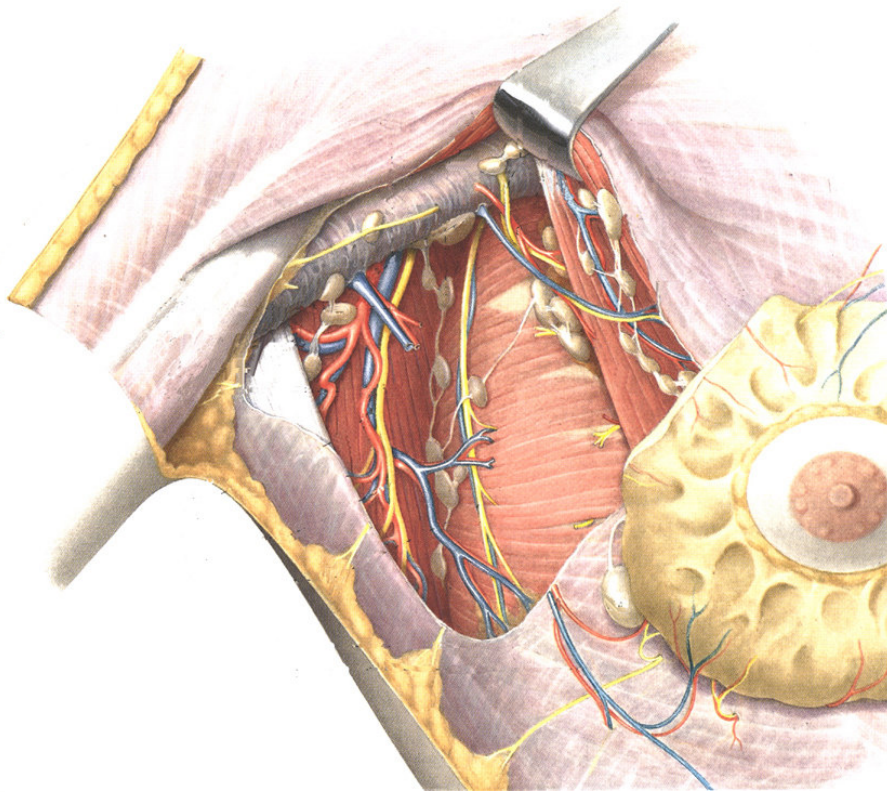


- ◆ Chirurgia conservativa della mammella
- ◆ Il linfonodo sentinella

Chirurgia Oncologica conservativa della mammella



La Linfadenectomia ascellare





Chirurgia oncologica conservativa



- ◆ Microchirurgia endoscopica transanale



Chirurgia oncologica palliativa

- ◆ Eliminazione dei sintomi più pesanti
- ◆ Prevenzione delle complicanze
- ◆ Prolungamento della vita
- ◆ Miglioramento psicologico del paziente neoplastico



Chirurgia oncologica palliativa

- ◆ Interventi palliativi “radicali”
- ◆ Interventi derivativi